Vorwort

Es ist 4 Uhr morgens.
Sie haben Notdienst.
Der Hund ist aufgebläht wie eine Trommel.
Ihr Verdacht einer Magendrehung hat sich leider bestätigt.
Sie sind alleine.
Ihr Chef ist nicht erreichbar.
Was tun?

Diese Schritt-für-Schritt Anleitung zu den häufigsten Notfalloperationen soll auch Anfangsassistenten im Notdienst ermöglichen lebensrettende Operationen durchzuführen.

Berlin, im Oktober 2014 **Dr. med. vet. Christian.F. Schrey**

Schrey: Notfallchirurgie bei Hund und Katze. ISBN: 978-3-7945-3049-6. © Schattauer GmbH

5.1.2 Augenlidnaht

Indikation
Frische Biss- und Schnittwunden

Operationsziel
Spannungsfreier Wundverschluss

Präoperative Maßnahmen
Voruntersuchungen
- Kardiologische Voruntersuchung
- Ggf. Blutlabor
- Ggf. Röntgenuntersuchung Thorax

Patientenvorbereitung
- Rasieren
- Hautdesinfektion
- Ggf. Patientenstabilisierung/Dauertropfinfusion
- Antibiotische Augentropfen
- Ggf. Wundspülung mit physiologischer Kochsalzlösung

Narkose
- Venenkatheter
- Intravenöse Narkoseeinleitung

Patientenlagerung
I. d. R. Seitenlage

Operationsschritte
1. Auge mit Skalpellgriff schützen (**Abb. 1**)
2. Adaptation des Augenlids und der äußeren Wundränder mit Einzelheften und monofilem Faden (4-0 bis 3-0) (**Abb. 2 und 3**)

Komplikationen
- Wundinfektion
- Nahtdehiszenz
- Fehladaptation/Stufenbildung

Postoperative Maßnahmen
- Antibiose
- Antibiotische Augentropfen
- Analgesie
- Halskrause
- Wundkontrolle
- Fäden nach ca. 10 Tagen entfernen

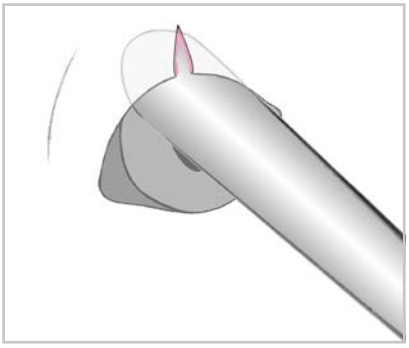

Abb. 1 Schutz des Auges durch Skalpellgriff

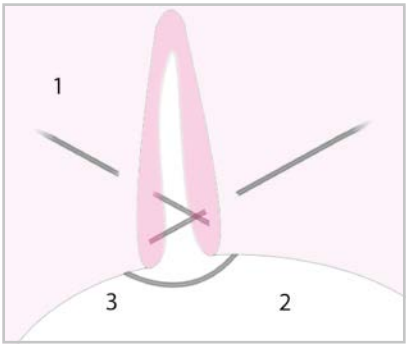

Abb. 2 Adaptation des Augenlids

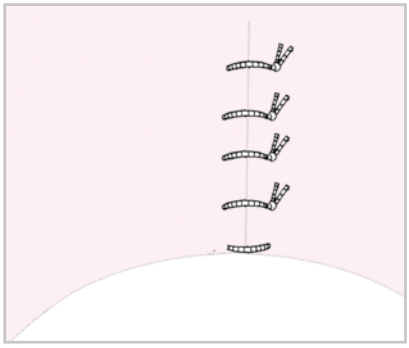

Abb. 3 Adaptation der äußeren Wundränder mit Einzelheften

Schrey: Notfallchirurgie bei Hund und Katze. ISBN: 978-3-7945-3049-6. © Schattauer GmbH

5.1.3 Ohr- und Hautnaht

Indikation

Frische Biss- und Schnittwunden

Operationsziel

Spannungsfreier Wundverschluss

Präoperative Maßnahmen

Voruntersuchungen

- Kardiologische Voruntersuchung
- Ggf. Blutlabor
- Ggf. Röntgenuntersuchung Thorax

Patientenvorbereitung

- Rasieren
- Hautdesinfektion
- Wundspülung mit physiologischer Kochsalzlösung
- Ggf. Patientenstabilisierung/Dauertropfinfusion

Narkose

- Venenkatheter
- Intravenöse Narkoseeinleitung
- Ggf. Inhalationsnarkose mit Patientenüberwachung

Patientenlagerung

I. d. R. Seitenlage

Operationsschritte

1. Wundreinigung und Wundrandresektion (**Abb. 1 und 2**)
2. Präparation der Unterhaut (**Abb. 3**)
3. Streifenresektion des Ohrknorpels:
   Hierbei wird ein schmaler Streifen des Ohrknorpels entfernt, sodass die darüber liegende Haut spannungsfrei adaptiert werden kann (**Abb. 4**).
4. Adaptation der Haut mit Einzelheften und monofilem Faden (4-0 bis 3-0) (**Abb. 5**)

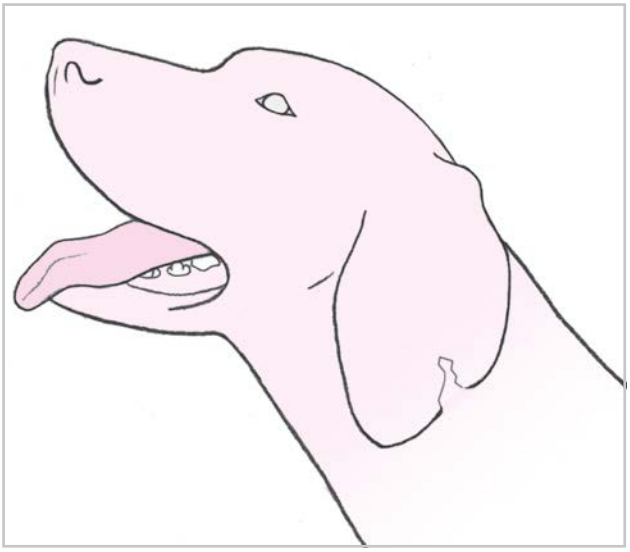

Abb. 1 Wundreinigung

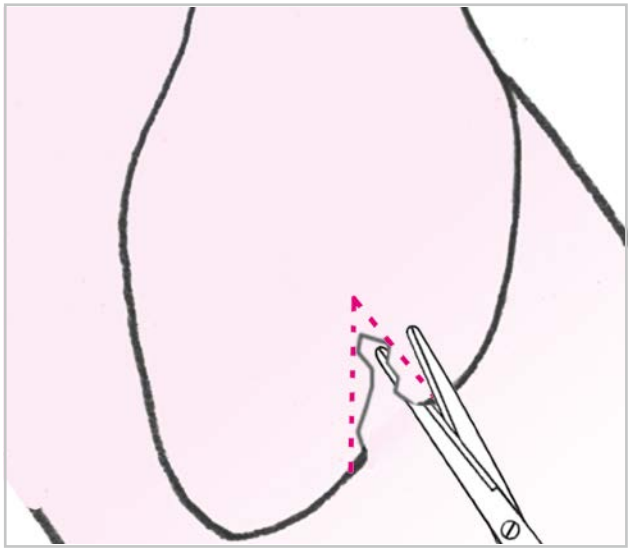

Abb. 2 Wundrandresektion

Schrey: Notfallchirurgie bei Hund und Katze. ISBN: 978-3-7945-3049-6. © Schattauer GmbH

Komplikationen

- Wundinfektion
- Nahtdehiszenz

Postoperative Maßnahmen

- Antibiose
- Analgesie
- Halskrause
- Wundkontrolle
- Fäden nach ca. 10 Tagen entfernen

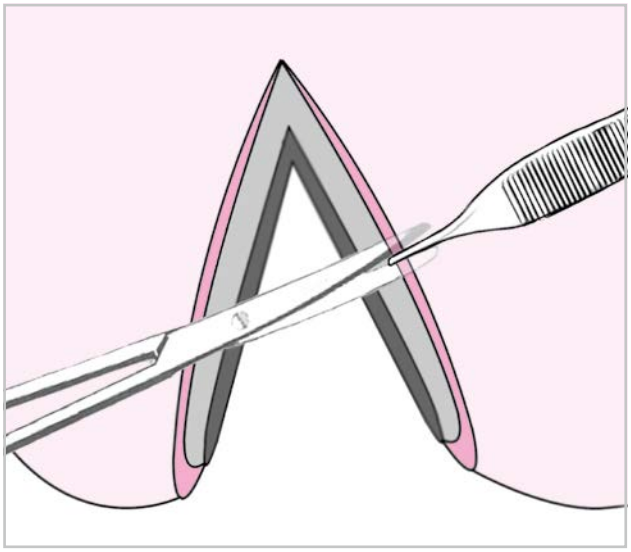

Abb. 3 Präparation der Unterhaut

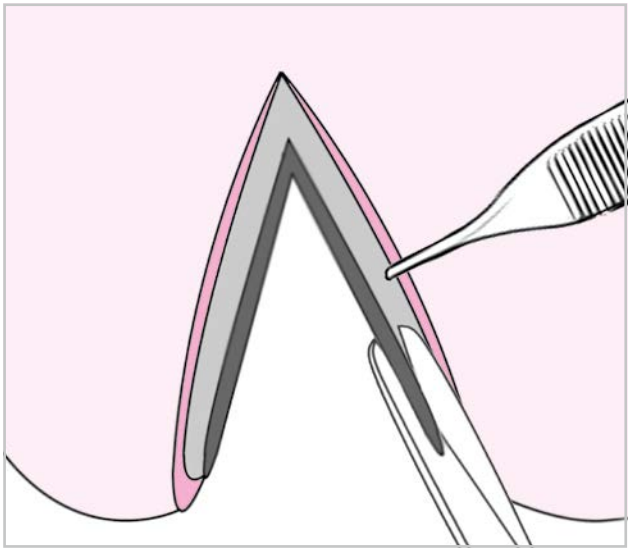

Abb. 4 Streifenresektion des Ohrknorpels

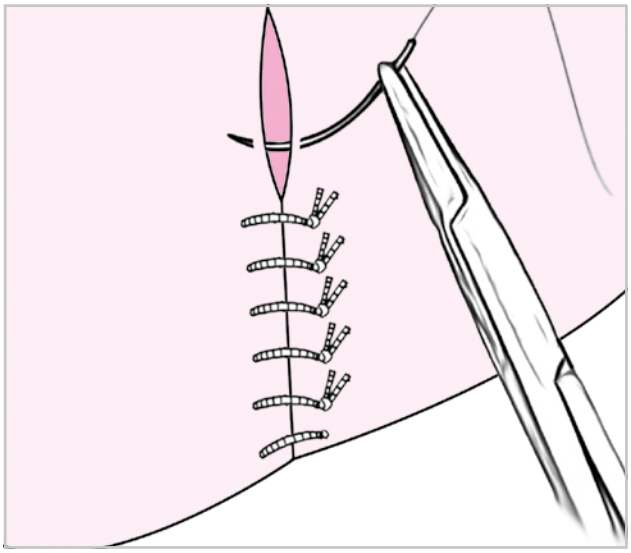

Abb. 5 Adaptation der Haut mit Einzelheften

Schrey: Notfallchirurgie bei Hund und Katze. ISBN: 978-3-7945-3049-6. © Schattauer GmbH

1.3.3 Epistaxis

Indikation

Akutes Nasenbluten

Operationsziel

Blutstillung

- Vordere Nasentamponade mit Mullstreifen/Salbentamponade
- Bei unstillbarem Nasenbluten hintere Nasentamponade (Bellocq-Tamponade)
- Bei weiterhin unstillbarem Nasenbluten: Ggf. Unterbindung der A. palatina und ggf. A. carotis ext.

Präoperative Maßnahmen

Voruntersuchungen

- Kardiologische Voruntersuchung
- Blutlabor
- Ggf. Röntgenuntersuchung Schädel/Thorax

Patientenvorbereitung

Ggf. Patientenstabilisierung/Dauertropfinfusion

Narkose

- Venenkatheter
- Ggf. intravenöse Narkoseeinleitung
- Ggf. Inhalationsnarkose mit Patientenüberwachung
- Ggf. intravenöse Kurznarkose

Patientenlagerung

- Seitenlage
- Sternallage

Operationsschritte

Vordere Nasentamponade

Ein Salbenmullstreifen wird mit einer dünnen Fremdkörperzange orthograd in die Nase eingeführt (**Abb. 1**). ▶

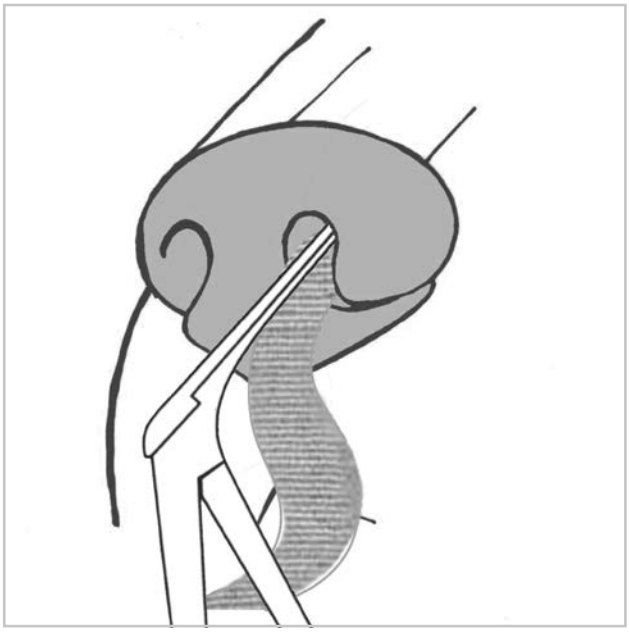

Abb. 1 Vordere Nasentamponade: Einlegen eines Salbenmullstreifens

Schrey: Notfallchirurgie bei Hund und Katze. ISBN: 978-3-7945-3049-6. © Schattauer GmbH

Hintere Nasentamponade mit Blutungsquelle im Nasopharynx (Bellocq-Tamponade)

1. Zwei Mulltupfer werden mit einem ausreichend langen Nahtfaden (0) kräftig umschnürt.
2. Vorsichtiges Einführen einer flexiblen Nasensonde/Harnkatheter durch den unteren Nasengang und Vorschieben bis in den Oropharynx bei gestrecktem Hals (**Abb. 2**).
3. Erfassen der Nasensonde mit einer Fasszange oder Klemme und Hervorziehen der Nasensonde (**Abb. 3**).
4. Verknüpfung der Nasensonde mit dem Nahtfaden, an dessen Ende sich der umschnürte Mulltupfer befindet (1 oder 0). Herausziehen der Nasensonde in umgekehrter Richtung durch die Nase und Durchführung des Nahtfadens durch die Nase bis die Tamponade im Nasopharynx positioniert wird (**Abb. 4 und 5**).

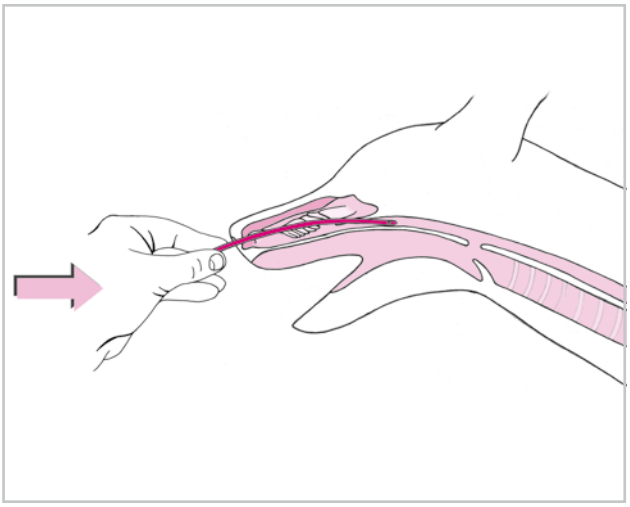

Abb. 2 Einführen einer flexiblen Nasensonde

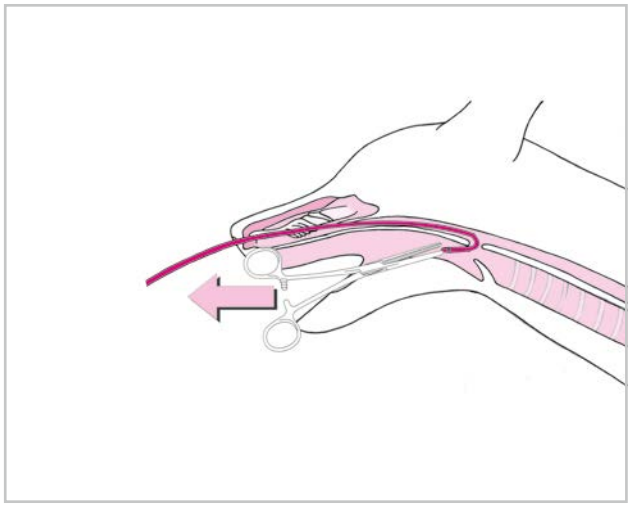

Abb. 3 Hervorziehen der Nasensonde durch das Maul

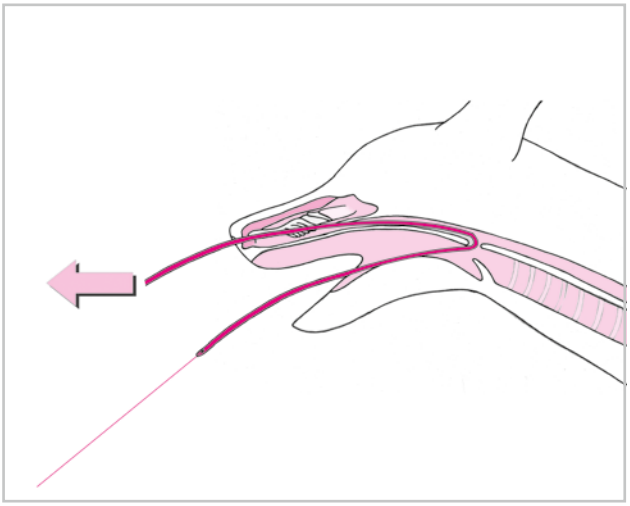

Abb. 4 Verknüpfung der Nasensonde mit dem Nahtfaden inkl. Mulltupfer

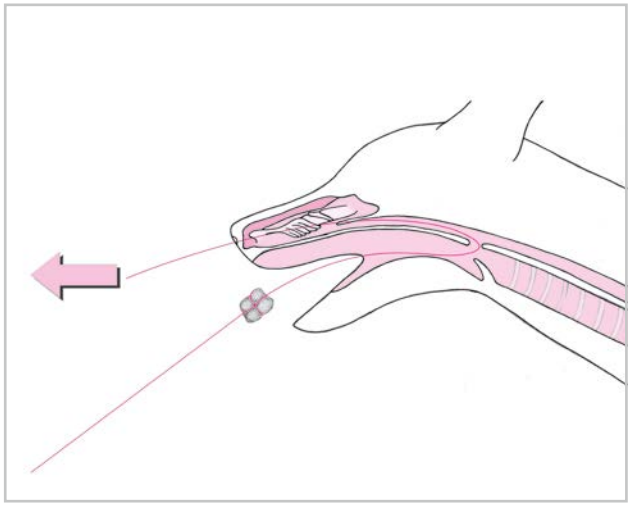

Abb. 5 Durchführung des Nahtfadens durch die Nase bis die Tamponade im Nasopharynx positioniert ist

Schrey: Notfallchirurgie bei Hund und Katze. ISBN: 978-3-7945-3049-6. © Schattauer GmbH

5. Mit dem Finger wird die Tamponade in die korrekte Position im Nasopharynx gebracht (**Abb. 6 und 7**).
6. Ggf. Einlegen einer Salbentamponade
7. Einbringen der vorderen Nasentamponade (umschnürter Mulltupfer) und Fixieren gegen die Bellocq-Tamponade (**Abb. 8 und 9**).
8. Die aus der Nase herausragenden Fadenenden werden über einen Tupfer vor der Nase verknotet. Die losen Fadenenden fixiert man. Der Faden im Maul wird gekürzt.

Komplikationen

- Blutung
  - Ggf. Unterbindung der A. palatina
  - Ggf. Unterbindung der A. carotis ext.
- Sinusitis/Otitis

Postoperative Maßnahmen

- Tamponade i. d. R. 1–2 bzw. 2–3 Tage belassen
- Ursachendiagnostik
- Antibiose
- Analgesie
- Dauertropfinfusion

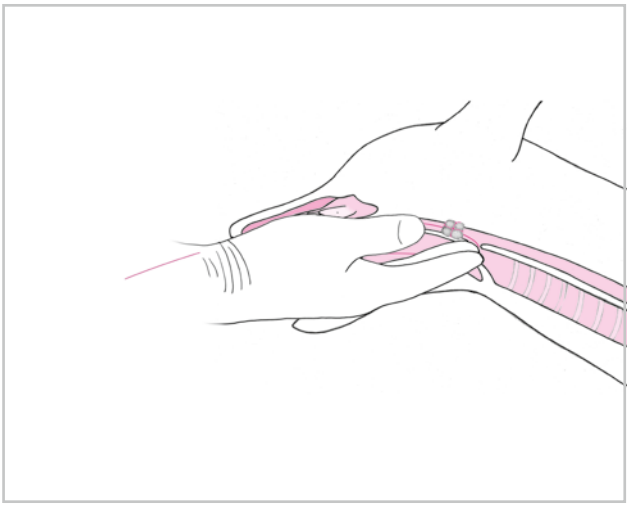

Abb. 6 Positionierung des Tupfers 1

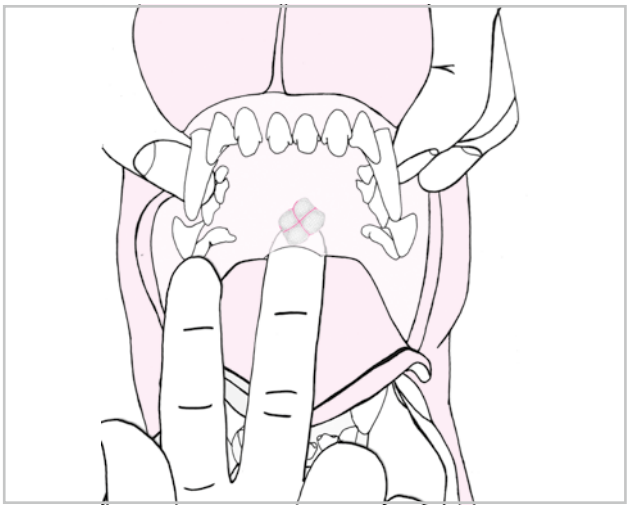

Abb. 7 Positionierung des Tupfers 2

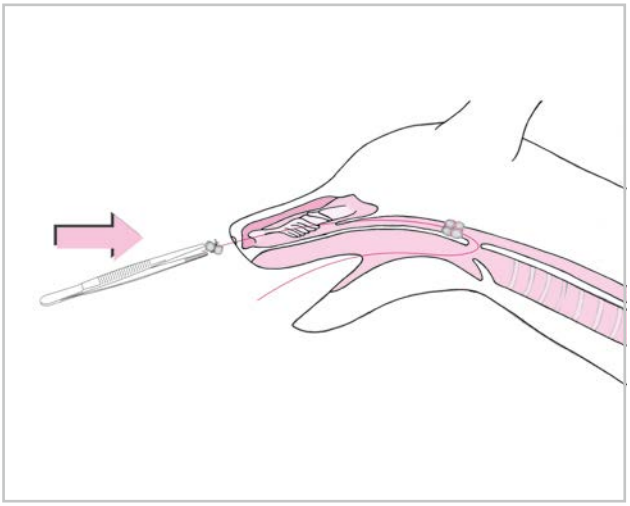

Abb. 8 Einbringen der vorderen Nasentamponade

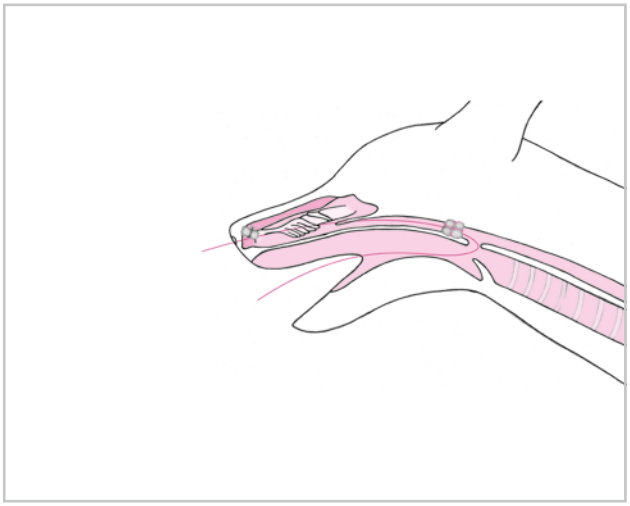

Abb. 9 Fixieren der vorderen Nasentamponade gegen die Bellocq-Tamponade

Schrey: Notfallchirurgie bei Hund und Katze. ISBN: 978-3-7945-3049-6. © Schattauer GmbH